CDU 616.716.8-007.17-031.5-056.72:616-071-073.75-091-8

QUERUBISMO

Hardy Ebling *
João Jorge Diniz Barbachan **
Icléo Faria e Souza ***
Celso P. Cauduro ****

SINOPSE

Nove casos de querubismo foram estudados e acompanhados. O exame histológico pode ser conclusivo, em alguns casos, mas é necessário grande experiência. Sob o ponto de vista prático, para um diagnóstico corréto, é indispensável a valorisação de um estudo conjunto clínico, radiográfico e histológico.

Em 1933 Jones (22) estudou a batisou de querubismo uma lesão de origem genética que afeta bi-lateralmente a mandíbula ou mandíbula e maxila, alterando profundamente a arquitetura óssea com repercussão mais ou menos acentuada no facies. Associou a aspecto da face do paciente e principalmente seu olhar, com "querubim", imagem criada pelos pintores da Renascença, para representar pequenos anjos, como por exemplo no quadro de Botticeli-Madona do Livro, e no quadro de Miguel Angelo — A Sagrada Família, num menino à direita.

No Brasil Bertelli (4) estudou o "facies querúbico" na obra do Aleijadinho.

A apresentação e discussão destes casos tem dois objetivos:

a) chamar a atenção de que a freqüência do querubismo deve ser maior do que poderia se inferir dos casos publicados.

b) mostrar a necessidade de um estudo integrado, clínico, radiológico, histopatológico e cirúrgico, como uma maneira de errar menos nos casos de patologia óssea.

ASPECTO CLÍNICO

Inicia-se na infância, em geral aos três ou quatro anos, muitas vezes passando desapercebido, por pouca intensidade, desleixo ou pouca cultura dos familiares, pois não apresenta sintomas.

Os casos mais precoces foram descritos iniciando-se aos 18 meses, mais ou menos (22). A lesão aumenta com o crescimento da criança estacionando e mesmo regredindo ao atingir a puberdade, embora a regressão não seja total. Num dos casos relatado por Seward e Hankey (35) a paciente não notou mais aumento das lesões após atingir 15 anos e meio. Por outro lado um dos casos relatados por Burland (9) a lesão manteve o mesmo tamanho, no período em que o pa-

* Professor de Patologia da Faculdade de Odontologia, UFRGS.
** Professor de Patologia das Faculdades de Odontologia, UFRGS e PUC.
*** Professor de Radiologia da Faculdade de Odontologia, UFRGS e PUC.
**** Professor de Radiologia da Faculdade de Odontologia, UFRGS.

ciente tinha 4 aos 16 anos, passando a crescer após esta idade. Nesse caso havia acentuada assimetria das lesões, apresentando apenas o olho D. a elevação que as vezes se observa.

EXAME CLÍNICO:

Ao exame clínico, o paciente apresenta massas duras, indolores, mais ou menos simétricas, principalmente na mandíbula, região do ramo ascendente, podendo se estender por toda a mandíbula, maxila mais raramente atingindo os molares, como no caso de Topazian e Gostich (39).

A mucosa oral apresenta-se íntegra na imensa maioria dos casos, embora nos dois casos apresentados por Small e Young (37) havia "epulis do tipo gigante celular na gengiva".

Comumente observa-se má posição dos dentes e ausência de alguns, embora na maioria dos casos alguns destes dentes que faltam na arcada estejam inclusos. É preciso atentar para que as alterações dentárias são secundárias às alterações ósseas. (14)

A queixa principal e quase sempre única é a deformação da face.

Como a aparência clínica depende da área de envolvimento da mandíbula ou maxila, severidade de envolvimento e idade do paciente (9) e como o "olhar para o paraiso" é bastante incomum, algumas vezes a lesão é descoberta acidentalmente ao raio X.

ASPECTO RADIOGRÁFICO:

As lesões ósseas produzidas pelo querubismo apresentam imagens radiolúcidas do tipo cístico, multiloculares, localizadas em ambos os lados do osso mandibular e mais raramente também na maxila, algumas vezes com comprometimento sinusal.

As lesões se assemelham as imagens descritas do tipo de favos de mel e bolhas de sabão.

Estendem-se habitualmente pelo corpo e ramo do mandibular envolvendo a apófise ou processo coronóide, respeitando apenas a cabeça do côndilo. Medialmente envolvem o osso até a porção distal do caníno, respeitando as regiões sinfisárias e parasinfisárias.

São lesões do tipo expansivo, que deformam o osso. A cortical externa é a que mais se expande, particularmente nas regiões de molares e ângulo mandibular, decorrendo daí o aspecto clínico característico. Em alguns casos podemos inclusive notar a expansão da cortical basal.

O conteúdo das lesões ósseas apresentam trabeculado e septações irregulares que vão desde a aparência discreta e fina, até as imagens de trabeculado grosseiro, espessado e irregular, com áreas escleróticas bem marcadas dentro do padrão multicístico (figs. 2 e 11)

Também é comum verificarmos má posições dentárias, inclusões diversas e ausência de dentes.

Quando há envolvimento direto de dente, muitas vezes constata-se ausência de lâmina dura.

HISTOPATOLOGIA:

Para Gorlin (14) o querubismo apresenta um quadro histológico ca-

racterístico o que é negado por Waldron (41), Khosla e Korobkin (23), Lawrence, Nogrady e Cloutier (27) e Lucas (28). Para Spouge (38) nos estágios iniciais é indistinguível da lesão central de células gigantes. Shafer, Hine, e Levy (36), Gorlin (14), Ramon, Berman e Bubis (33), observaram aumento de colágeno em torno dos capilares e Hamner (16) concluiu que a presença de colágeno perivascular é considerada de valor diagnóstico no querubismo, o que foi confirmado por Kramer (24).

O quadro histológico apresenta um componente conjuntivo frouxo, com zonas onde as células podem se agrupar "em redemoinho". Outras zonas são bem vascularizadas com número variável de células gigantes.

Possivelmente nas formas iniciais haja predomínio do componente de células gigantes e nas mais antigas, predomínio do componente fibroso.

Quadros mais fibrosos tem sido confundidos com fibroma entre outras lesões. E o quadro com células gigantes com granuloma reparador de células gigantes, hiperparatireoidismo e até com o tumor (verdadeiro) de células gigantes.

A diferenciação com hiperparatireoidismo é fácil, desde que haja material mostrando cortical-periosteo. No hiperparatireoidismo, como se sabe, há ativa reabsorção óssea ao nível do periósteo. No querubismo a reabsorção faz-se "de dentro para fora" de modo que a cortical pode se tornar extremamente delgada e mesmo desaparecer, em pequenas áreas, mas sempre reabsorvida pela face interna.

A presença de trabéculas ósseas no interior da lesão tem sido negada. No entanto observamos isso. **(fig. 15).**

GENÉTICA

Desde a primeira cumunicação de Jones (22) percebeu-se um padrão genético. Posteriormente Anderson, McClendon e Cornelius (2) revisaram 65 casos de querubismo, concluindo que existe um gen dominante com penetração de quase 100% em homens e entre 50 e 70% em mulheres. Salzano e Ebling (34) descreveram uma família na qual 5 indivíduos apresentavam querubismo. As informações obtidas envolveram cinco gerações num total de 95 indivíduos, 23 dos quais examinados. Concluiram que a afeção nesta família estava provavelmente condicionada por um gen dominante autosomal com expressividade variável.

Bertelli (4) examinando uma família mineira encontrou cinco casos de querumismo, mostrando seu comportamento genético.

DISCUSSÃO:

A maioria dos casos de querubismo mal diagnosticados são devidos a exame incompleto: o radiologista analisa apenas as radiografias, o patologista apenas as lâminas, restando ao cirurgião ou acertar baseado no seu conhecimento ou operar sem saber o que. A melhor maneira de acertar o diagnóstico é estudar a história clínica e radiografias no momento de interpretar as lâminas. O exame histológico é obrigatório. Talley (40)

apresentou um caso de menino com aspecto clínico e radiográfico de querubismo, cuja mãe apresentava lesões bi-laterais de mandíbula compatíveis com querubismo. Mas o histopatológico mostrou tratar-se de um fibroma cementificante. Lachar e col. (25) relatam o caso de três irmãos com lesões bi-laterais, história clínica e radiográfica de querubismo, descrição histológica compatível com o quadro de querubismo, mas que foi diagnosticado pelo patologista como fibroma não ossificante. Lachar e col. não consideraram o exame histopatológico, descrevendo os casos como querubismo, acertadamente, na nossa opinião. Isso mostra a necessidade do patologista receber uma boa história clínica e radiográfica, junto com o material a ser examinado.

Dechaume e col. (10) revisaram 45 casos não encontrando nenhum com manchas pigmentadas na pele. Não obstante McClendon (29), Seward e Hankey (35) e nosso caso da fig. 10 apresentavam manchas pigmentadas na pele. Essa paciente era epilética, o que possivelmente também ocorria com o paciente de Seward e Hankey (35). Bertelli (4) estudando uma família mineira, constatou 5 casos de querubismo concomitantemente com epilepsia.

Nos nossos pacientes operados antes da puberdade, aparentemente, não houve vantagem, pois as lesões continuaram a crescer.

No caso relatado por Waldron (43), operado duas vezes, a lesão continuou crescendo. Também Small e Young (37) tiveram a mesma experiência. Nos casos operados antes da puberdade e acompanhados por nós, as lesões continuaram crescendo, não havendo, nesses casos, vantagens com a realização da cirurgia.

TRATAMENTO

As formas leves não requerem tratamento (26). A tendência é a diminuição da deformidade após a puberdade, embora lentamente. Antes da puberdade é discutível se a cirurgia pode trazer vantagens, salvo nos casos graves em que funções como a respiração, deglutição e fonação, como no caso n.º 1 de Hamner e Ketcham (16), estejam comprometidas.

Nos 9 casos que tivemos a oportunidade de estudar e que estamos acompanhando, a cirurgia conservadora realizada em três, antes da puberdade, não trouxe, aparentemente, vantagens, pois a lesão continuou crescendo. Em dois casos operados com finalidades cosméticas em paciente de 15 e 19 anos, os resultados foram bons.

SYNOPSYS

Nine cases of cherubism have been studdied with follow up. Histologic examination can be conclusive, in scme cases, but a large experience on the part of the examiner is necessary.

For a correct diagnosis in the every day practice, a joint clinical, radiologic and histologic study is indispensable.

FIG. 1

Irmãos João e Jureno. Caso dos Professores João E. Wagner e Wilson Tupinambá.

FIG. 2

Radiografia de João

FIG. 3

Menino de 7 anos. Caso do Dr. Nathan Goldemberg

FIG. 4

Menina de 8 ano. Nota: a face "em Lua Cheia". Caso do Dr. Nathan Goldemberg

FIG. 5

Radiografia do paciente da fig. 3.

FIG. 6

FIG. 7

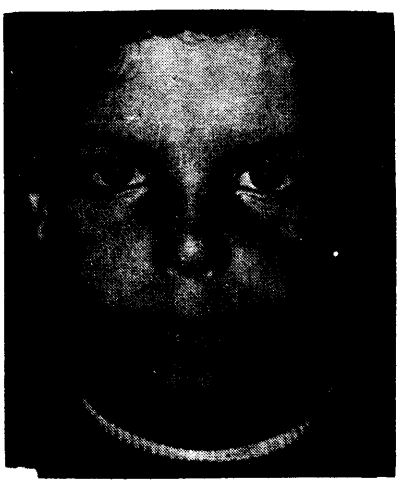

Irmãos Rosa. Caso dos Professores Icléo Faria Souza e Celso Cauduro

FIG 8

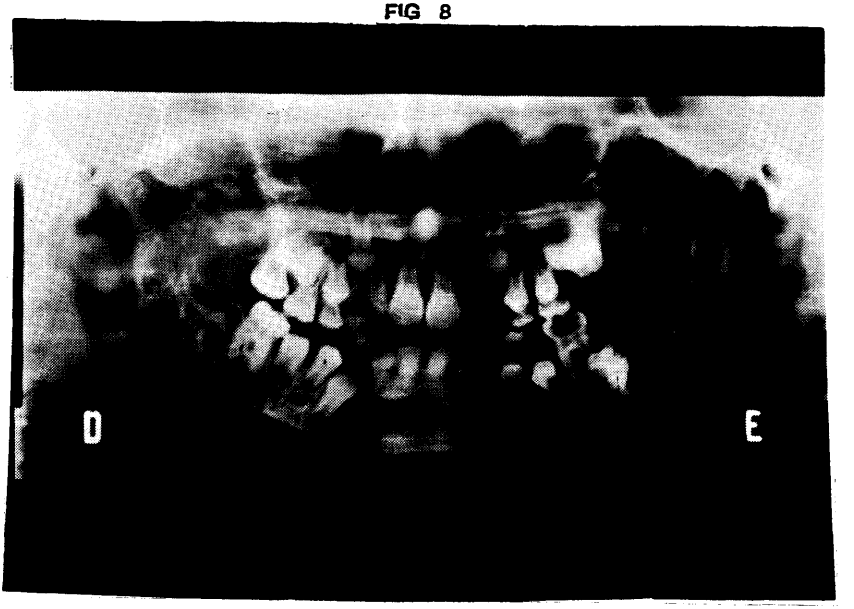

FIG 9

Radiografia dos Irmãos Rosa

FIG. 10

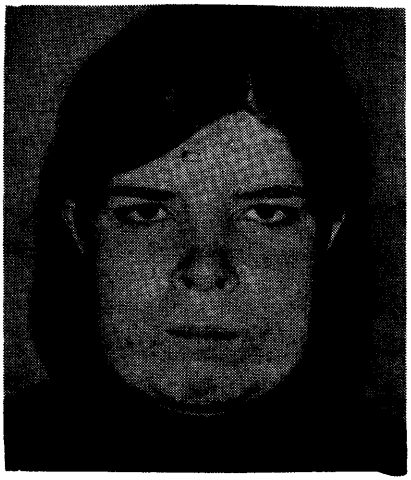

Marli, 15 anos

FIG. 11

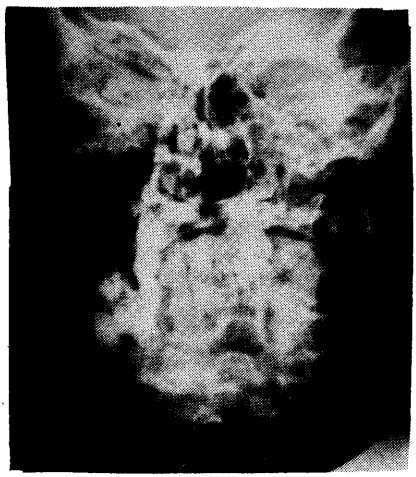

Radriografia de Marli

FIG. 12

Osso cortical sendo reabsorvido. Num conjuntivo rico em pigmento hemático. Numerosas células gigantes.

FIG. 13

Tecidos conjuntivo rico em pigmento hemático e células gigantes, tendo no centro faixa fibrosa.

FIG. 14

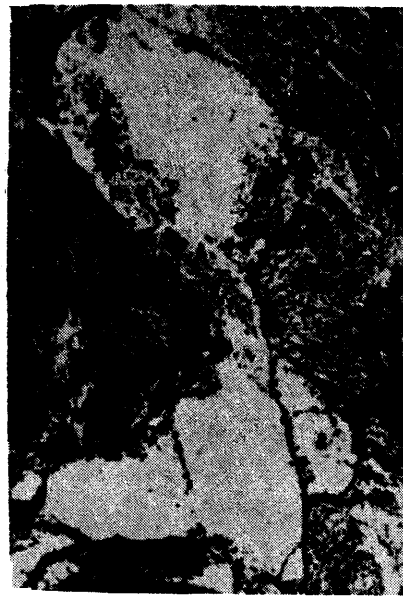

Grandes lagos sanguíneos, hemacias estravasadas, células gigantes, pigmento hemático.

FIG. 15

Restos de trabéculas ósseas ainda não reabsorvidas num conjunto ora fibroso, ora mais celular. Raras células gigantes.

BIBLIOGRAFIA

1. ABBEY, F. S., and REECE, C. H., Cherubism: report of three cases. J. **Oral Surg,** 19:63-70, 1961.
2. ANDERSON, D. and McCLENTON, V. L.,: Cherubism-hereditary dysplasia of the jaws. **Oral Surg,** 15:5-6, 1962, Suppl. 2.
3. ARDOUIN, P. Le fibra-geodisme bimandibulaire hereditaire et la dis-plasie fibreuse des os, **Rev. laryng.** 77:565-591, 1956.
4. BERTELLI, A. de P., Displasias Fibrosas Osseas, **Ars Curandi,** 108-69, 1972.
5. BEYNON, A. D.,: Histochemical studies on giant-cell lesions of the jaws, **The Journal of Pathology,** 101: Pix, 1970
6. BLOOM, J. et al., Multiple giant-cell lesions of bone: report of a case. **Oral Surg,** 15:74-83, 1962, Suppl. 2.
7. BRADLEY, J. T. Jr. et al : Bilateral giant cell reparative granulona with appearance of cherubism: report of case, **J. Oral Surg,** 25:555-558, 1967.
8. BRUCE, K. W. BRUWER, A., and KENNEDY, R. L. J.,: Familial intraosseous fibrous swellings of the jaws (cherubism), **Oral Surg,** 6:995-1014, 1953.
9. BURLAND, J. G.,: Cherubism: familial bilateral osseous dysplasia of the jaws, **Oral Surg,** 15:43-68, 1962 Suppl.2.
10. DECHAUME, M. et al.,: Trois nouveaux cas de "chérubisme", **Revue de Stomatologie.** 62:677-690, 1961.
11. DESPONS, J., PORTMANN, M., and CAUSSARIEU, R.,: Hyperplasie sy-métrique et héréditaire des maxillaires de type myéloplaxique, **Arch franç. pediat,** 8:333-336, 1951.
12. EBLING, H. et al,: **Cherubismo. Rev. Bras. Odont.,** 25:191-195, 1956.
13. FLEUCHAUS, P. T.,: Cherubism Treated by Curettage and Autogenous Bone Chips: Report of a Case, **J. Oral Surg,** 25:347-355, 1967.
14. GORLIN, R. J. and GOLDMAN, H. M.,: Oral Pathology, vol. I., The C. V. Mosby Company, **St. Louis,** 1970, pp. 543-546.
15. HAMNER, J. E., The demonstration of perivascular collagen deposition on cherubism, **Oral Surg,** 27:129-141, 1969.
16. HAMNER, J. E., Ketcham, A. S.,: Cherubism: an analysis of treatment, **Cancer** 23:1133-1143, 1969.
17. HAMNER, J. E.,: The demonstration of perivascular collagen deposition in cherubism, **Oral Surg,** 27:129-141, 1969.
18. JONES, W. A.,: Cherubism: A Thumbnail Sketch of Its Diagnosis and A Conservative Method of Treatment, **Oral Surg,** 20:648-653, 1965.
19. JONES, W. A., et al.,: Cherubism — a familial fibrous dysplasia of the jaws, **J. Bone Joint Surg,** 32B:334-337, 1950.
20. JONES, W. A., Cherubism. **Oral Surg,** 20:648-653, 1965
21. JONES, W. A., Furter observations regardings familial multilocular cystic disease of the jaws, **Brit. J. Radiol,** 11:227-241, 1938
22. JONES, W. A., Familial multilocular cystic disease of the jaws, **Amer. J. Cancer,** 17:946-950, 1933.
23. KHOSLA, V. M. AND KOROBKIN, M.,: Cherubism, **Amer. J. Dis. Child,** 20: 458-461, 1970.

24. KRAMER, I. R. H.,: The Histopathology of Some Central Non-Odontogenic Tumours and Tumour-Like Conditions of the Jaws, Transactions of the IV th International Conferences on Oral Surgery, 17-21 May, 1971, Munksgaard, **Copenhagen** 1973. pp. 28-32.
25. LACHAR, J. M. ROMETTE, R., GOLA, R. ET VITTON, J.,: A Propos des Fibromes des Maxallaires, **Acta Stomatologia Bélgica**, 68:51-79, 1971.
26. LAUTENBACH, E.,: Die Behandlung der fibrosen Osteopathien der Kiefer in Kindes und jugendalter,. **Schwig. Mschr. Zanhheilk,** 79:1158-1169, 1969.
27. LAWRENCE, D., NOGRADY, M. B., CLOUTIER, A. M., Cherubism, The American Journal of Roentgenology radium therapy and nuclear Medicine, 108:468-472, 1970.
28. LUCAS, R. B., Pathology of tumours of the oral tissues. Boston, **Little Brown and Company.** 1964. pp. 299-303.
29. MCCLENDON, J. L., ANDERSON, D. E., AND CORNELIUS, E. A.,: Cherubism Hereditary Fibrous Dysplasia of the Jaws. II. Pathologic Considerations, **Oral Surg,** 15:17-42, 1962, Suppl. 2.
30. MCDONALD, R. E., AND SHAFER, W, G.,: Disseminated Juvenile fibrous dysplasia of the jaws, **Amer. J. Dias. Child,** 89:354-358, 1955.
31. PINDBORG, J. J., KRAMER, I. R. H., AND TORLONI, H.,: Histological Typing of Odontogenic Tumours, Jaw Cysts, and Allied Lesions, World Health Organization, **Geneva,** 1971.
32. RAMON, Y., ET AL.,: Gengival fibromatosis combined With cherubism, **Oral Surg,** 24:435-447, 1967.
33. RAMON, Y., BERMAN, W., AND BUBIS, J. J., Gingival Fibromatosis Combined Wit Cherubism, **Oral Sudg,** 24:435-448, 1967.
34. SALAZANO, F. M. AND EBLING, H., Cherubism in a brazilian Kindred. Acta Geneticae et Genellogiae, 15:296-301, 1966.
35. SEWARD, G. R., AND HANKEY, G. T., Cherubism. **Oral Surg,** 10:952-1957
36. SHAFER, W. G., HINE, M. K., AND LEVY, B.,: A Textbook of Oral Pathology, ed. 3 Philadlphia, 1973, W. B. Saunders Company, pp.
37. SMALL, I. A., AND YOUNG, M. C.,: Familial osseous dysplasia of the jaws, **J. Oral Surg,** 16:35-45, 1958.
38. SPOUGE, J. D.,: Oral Pathology, The C. V. Mosby Company, **St. Louis.** 1973, pp. 357-358.
39. TOPOZIAN, R. G. COSTICH, E. R. Familial fibrous dysplasia of the jaws (Cherubism): report f case, **J. Oral Surg,** 23:559-567, 1965.
40. TALLEY, D. B.,: Familial fibrous dysplasia of the jaws. **Oral Sudg,** 5:1012-1019, 1952.
41. THOMA, K. H.,: Cherubism and other intraosseous giant-cell lesions, **Oral Surg,** 15:1- , 1962, Suppl. 2.
42. WALDRON, C. A.,: Giant-cell tumours of the jaws bones. **Oral Surg,** 6: 1055, 1953.
43. WALDRON, C. A.,: Familial fibrous dysplasia of the jaws (cherubism): report of case, **J. Oral Surg,** 23:559-567, 1965.
44. WALDRON, C. A., Familial incidence of bilateral giant-cell tumors of the jaws, 4:198, 1951.